

Hallazgos en la gammagrafía ósea en pacientes con cáncer de mama sometidas a mastectomía y reconstrucción mamaria con colgajo miocutáneo del músculo recto anterior del abdomen (TRAM flap): Reporte de casos

Rosanna Morales^{1,*}, Ricardo Delgado², Roque Cano¹, Carlos Munive²

¹ Centro de Medicina Nuclear, Instituto Peruano de Energía Nuclear, Lima, Perú

² Instituto Nacional de Enfermedades Neoplásicas, Av. Angamos 2520, Lima, Perú

Resumen

Se reportan los hallazgos en la gammagrafía ósea de pacientes con cáncer de mama, que fueron sometidas a mastectomía y reconstrucción mamaria con colgajo miocutáneo del músculo recto anterior del abdomen (TRAM). En el estudio se incluyó a 10 pacientes que tuvieron cáncer de mama confirmado, reconstrucción mamaria por la técnica TRAM y gammagrafía ósea realizada en fecha posterior. Fueron excluidas aquellas pacientes que tuvieron otros tipos de reconstrucciones mamarias. Se encontró ausencia de captación en la zona del colgajo en seis pacientes, disminución de la captación del fármaco, con aumento de captación en la periferia en tres y aumento de captación en la piel adyacente al colgajo en una paciente que tuvo recurrencia en la zona del colgajo, lo cual fue confirmado por biopsia de la zona. Se concluye que las gammagrafías óseas en pacientes con cáncer de mama, sometidas a mastectomía y reconstrucción mamaria con técnica TRAM tienen diversas presentaciones en las imágenes gammagráficas y que es necesario contar con los detalles del procedimiento quirúrgico, para evitar errores en los reportes. El colgajo miocutáneo puede tener áreas de necrosis, que deben ser diferenciadas de recurrencias en las gammagrafías óseas, indicando un estudio anormal, que requerirá otros estudios de imágenes y biopsias, para dilucidar la causa de este hallazgo.

Bone scan in breast cancer patients with mastectomy and breast reconstruction with a myocutaneous TRAM flap

Abstract

OBJECTIVES: To report findings in bone scans for breast cancer patients with mastectomy and breast reconstruction with transverse rectus abdominis myocutaneous flap (TRAM). **MATERIAL AND METHODS:** Inclusion criteria were: confirmed breast cancer, mastectomy, breast reconstruction with TRAM flap and bone scan performed after TRAM. **Exclusion criteria were:** Absence of bone scan image, breast reconstruction by other approaches. **RESULTS:** Absence of uptake in TRAM flap in six patients, diminished uptake in skin near TRAM, with peripheral increased uptake in three and increased uptake in TRAM flap, in a patient with cancer recurrence, confirmed by biopsy. **CONCLUSIONS:** Bone scans in breast cancer patients with mastectomy and TRAM flap can have different imaging presentations, procedure details diminish reporting errors. TRAM flap may present fat necrosis areas, which should be differentiated from recurrence in bone scans. Additional imaging and biopsy will be needed to diagnose this finding.

1. Introducción

En el manejo de cáncer de mama es cada vez más frecuente utilizar la cirugía conservadora. En casos en los que se realiza una cirugía mayor, se ha desarrollado a nivel mundial, desde 1982, la alternativa de hacer reconstrucción mamaria, siendo una técnica muy utilizada el colgajo miocutáneo con el músculo recto anterior del abdomen (TRAM - siglas en inglés de este procedimiento) [1].

Las pacientes con cáncer de mama son sometidas a diferentes exámenes después del

tratamiento, con la indicación de reevaluar al paciente y poder diagnosticar recurrencias o metástasis. En ese sentido, se utiliza la gammagrafía ósea en forma rutinaria. Si la paciente ha tenido reconstrucción mamaria, se pueden encontrar hallazgos en la zona anterior del tórax o en la zona del abdomen, que tendrán impacto en el reporte final de la gammagrafía. Se ha reportado alteraciones por necrosis grasa en la mama en una

* Correspondencia autor: rmorelesgb@gmail.com

paciente sometida a una evaluación en PET/CT y alteraciones en la mama por reconstrucción mamaria en resonancia magnética y en CT [2-4].

El objetivo del presente trabajo es reportar los hallazgos en las gammagrafías óseas de diez pacientes con cáncer de mama que fueron sometidas a mastectomía y posterior reconstrucción mamaria con la técnica TRAM.

2. Metodología

Diseño retrospectivo, observacional. Se revisaron las imágenes de gammagrafía ósea y las historias clínicas de 10 pacientes con colgajos TRAM que requirieron el estudio de Medicina Nuclear para descartar metástasis.

Las pacientes tuvieron inyección endovenosa de metilendifosfonato marcado con Tc99m (AMD) y se obtuvieron imágenes gammagráficas de cuerpo entero, tres horas después, con una cámara gamma SPECT de doble detector, registrándose las imágenes en papel térmico.

Criterios de inclusión:

- Cáncer de mama confirmado por anatomía patológica.
- Reconstrucción mamaria utilizando la técnica TRAM.
- Gammagrafía ósea realizada después de la reconstrucción.

Criterios de exclusión.

- Ausencia de imágenes de gammagrafía ósea.
- Reconstrucción mamaria realizada con otras técnicas.

3. Resultados y Discusión

Se encontró disminución de la captación en la zona del colgajo TRAM, con incremento periférico de la captación de metilendifosfonato Tc 99m (AMD-Tc 99m) en tres pacientes (Figura 1); ausencia de captación del radiofármaco en la zona del colgajo TRAM en seis pacientes (patrón interpretado como normal) y captación aumentada en la piel localizada en la periferia cercana al colgajo, debido a recurrencia tumoral, lo cual fue confirmado por medio de una biopsia, en una paciente.

En las Figuras 2 y 3 se aprecian gammagrafías óseas en las que no existen anomalías en la zona de las mamas, por tener un adecuado resultado de reconstrucción mamaria.

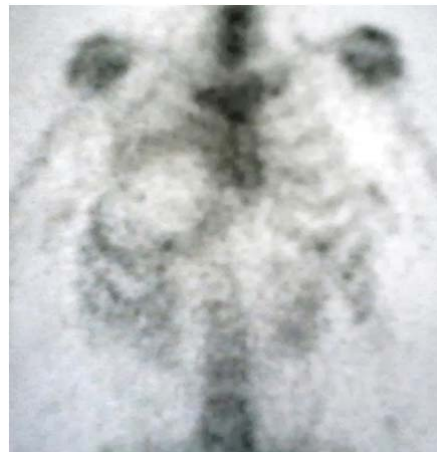

Figura 1. Muestra la gammagrafía ósea de una paciente con cáncer en la mama derecha, sometida a mastectomía y reconstrucción con colgajo TRAM; presenta disminución de la captación del radiofármaco en la zona del colgajo, con halo hiper captador, se confirmó necrosis grasa.

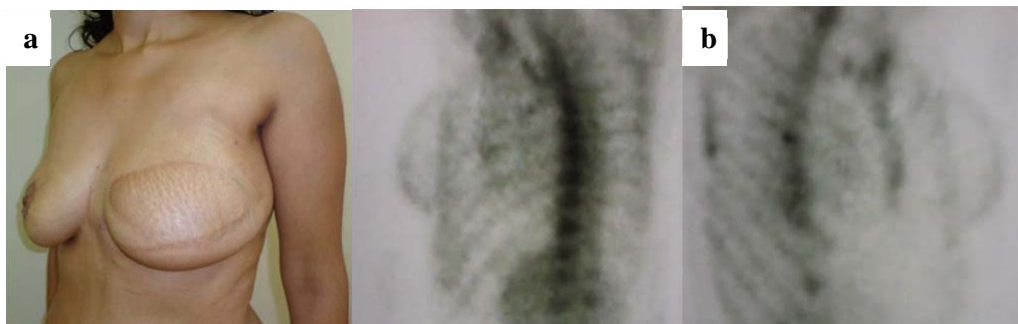

Figura 2. (a) Paciente mujer de 33 años, con cáncer de mama izquierdo y reconstrucción tipo TRAM realizados en el 2011. (b) La gammagrafía ósea muestra la mama reconstruida con resultados estéticos adecuados.

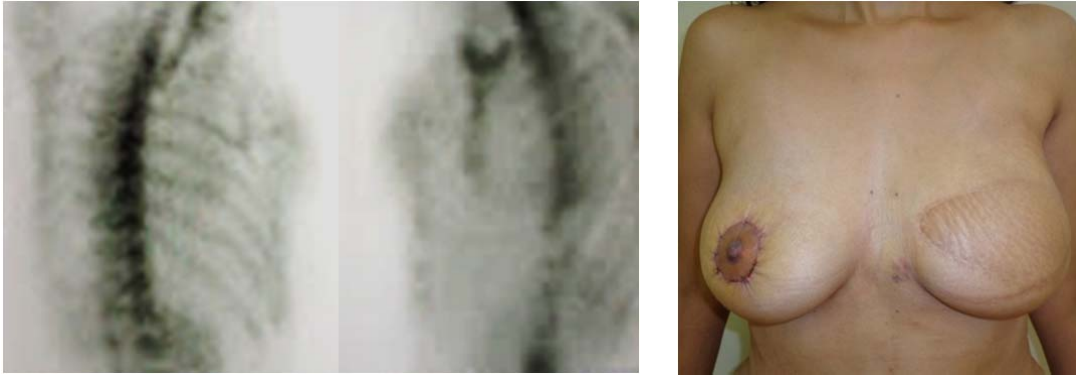


Figura 3. En las imágenes se aprecia la mama derecha con patrón normal de la gammagrafía ósea.

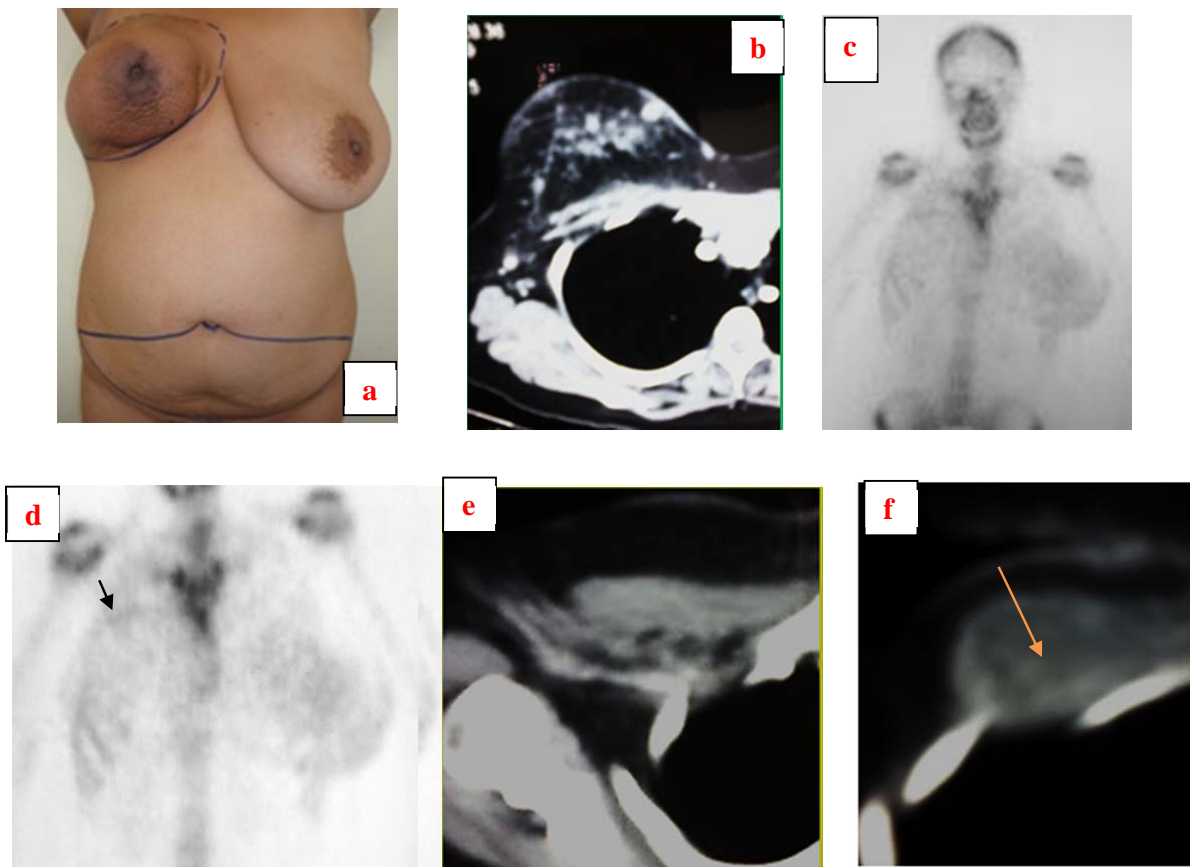


Figura 4. (a) Se aprecia la preparación del colgajo TRAM a colocar en la zona de la cirugía en la mama derecha y en 4 (b) se confirma la zona a reseccionar de la mama en una tomografía (CT). Las imágenes en c, d, e y f muestran la zona de recurrencia en las gammagrafías óseas y en CT (con flechas de la zona de recurrencia en vistas de acercamiento), lo que fue confirmado en la patología.

La paciente con cáncer de mama derecho que fue sometida a reconstrucción con colgajo TRAM (Figura 4) presentó recurrencia bilateral—evidenciada como hipercaptación periférica en la piel adyacente al TRAM en la

gammagrafía ósea, resultado que confirmado en CT y en el estudio de anatomía patológica.

En las pacientes con cáncer de mama se realiza gammagrafías óseas para el seguimiento y detección precoz de metástasis [5].

En ellas se debe tener en cuenta las variantes normales, por ejemplo forma del esternón, diferente tamaño mamario, el tubérculo sacro, entre otras y las anomalías que puedan verse, para dar un reporte específico. Toda información que pueda aportar el médico tratante enriquecerá el informe gammagráfico. No se ha encontrado información en la literatura revisada, concerniente a alteraciones de colgajo TRAM en gammagrafías óseas, por lo que este trabajo constituye el primer reporte de casos. En los casos reportados se realizó la gammagrafía ósea de 12 a 15 meses posteriores a la cirugía oncológica.

Las complicaciones encontradas, como necrosis grasa, son posibles de ocurrir y la hipercaptación en la piel, que sugiere recurrencia puede modificar la decisión de tratamiento de modo oportuno [6]. El aporte de los hallazgos gammagráficos es como una luz de advertencia para realizar estudios adicionales y correlación con los hallazgos clínicos. Estos estudios incluyen fundamentalmente resonancia magnética de la zona (4) y biopsia.

4. Conclusiones

En las gammagrafías óseas de pacientes con cáncer de mama y reconstrucción tipo TRAM existe diversas apariencias de imágenes, que deben hacer sospechar alguna alteración.

Si se cuenta con la información pertinente y oportuna se puede dar un informe más específico en cada caso concreto.

Los colgajos miocutáneos tipo TRAM tienen en el tiempo complicaciones como recurrencia y necrosis grasa, que pueden ser diferenciados por ubicación y apariencia, con los medios disponibles en la actualidad, como la resonancia magnética, en primer lugar.

5. Agradecimientos

A los médicos que permiten que la calidad de vida de los pacientes con cáncer de mama sea mejor.

6. Bibliografía

[1] Hartrampf C, Schefflan M, Black P. Breast reconstruction with a transverse abdominal island flap. *Plast Reconstr Surg*. 1982; 69:216-225.

[2] LePage M, Kazerooni E, Helvie M, Wilkings E. Breast Reconstruction with TRAM flaps: Normal and abnormal appearances at CT. *Radiographics*. 1999; 19:1593-1603.

[3] Karpati R, Rosen M, Mies C, Orel S. Breast Reconstruction with a Transverse rectus abdominis myocutaneous flap: Spectrum of normal and abnormal MR imaging findings. *Radiographics*. 2004; 24:1287-1299.

[4] Rieber A, Schramm K, Helms G, von Puckler S, Nuessle K, Kreienberg R, et al. Breast-conserving surgery and autogenous tissue reconstruction in patients with breast cancer: efficacy of MRI of the breast in the detection of recurrent disease. *Eur Radiol*. 2003; 13: 780-787.

[5] Gnanasegaran G, Cook G, Adamson K, Fogelman I. Patterns, Variants, artifacts, and pitfalls in conventional radionuclide bone imaging and SPECT/CT. *Seminars in Nuclear Medicine* 2009; 39:380-395.

[6] Ibáñez M, Ibáñez G, Pereira N, Mandiola C, Andino R. Reconstrucción mamaria con colgajo TRAM pediculado. *Rev Chilena de Cirugía*. 2012; 64:40-45.