GAMMAGRAFIA SALIVAR EN SINDROME DE SJOGREN *

Roque CANO

Instituto Peruano de Energía Nuclear, Apartado 1687, Lima 13 - Perú

RESUMEN

Teniendo en cuenta que el Pertecnetato de Tc - 99m es captado por tejido glandular funcionante de las glándulas salivales, hemos evaluado y objetivado la disminución de esta captación en los casos de inflamación crónica de distinta evolución de las parótidas. Nuestros resultados son alentadores en el sentido que esta prueba no es invasiva y por lo tanto no pone en riesgo al paciente ni al médico.

ABSTRACT

Considering that pertecnetate of Tc - 99m is captured by glandular tissue at the salivary gland we have evaluated and objetivated the decrease of this capture process in the cases of cronic inflamation of different evolution of the parotides. Our results are encouragable in the sense that this test is not invasive and that it does not place the patient or the physician in danger.

1. INTRODUCCION

Aunque los estudios radionucleares han sido usados por varios años en la investigación de la fisiología básica de las glándulas salivales, es sólo recientemente que se ha comenzado a explotar la capacidad de estas sustancias para introducirse en el parénquima glandular y permitir la visualización de estos órganos [5]. Los estudios radionucleares usados para la evaluación del compromiso glandular salivar en el Síndrome de Sjogran han sido descritos recientemente y han contribuído significativamente a mejorar la comprensión de la prevalencia del compromiso salivar en varias enfermedades [2].

Desde las primeras épocas de la existencia de la gammagrafía cerebral se ha reconocido la habilidad de las glándulas salivares para concentrar el pertecnetato de Tecnecio-99m.

(*) Trabajo realizado en colaboración con el Servicio de oftalmología del Hospital Arzobispo Loayza.

Inicialmente ésto interfería con el estudio cerebral y en algunos centros se llegó a usar atropina y perclorato para inhibir la actividad glandular. Posteriormente se vió que las glándulas salivares concentraban activamente el pertecnetato de Tc-99m. permitiendo el estudio de varias enfermedades de estos órganos [6].

El reciente interés en la gammagrafía salivar se debe indudablemente a la gran insatisfacción por parte de los clínicos sobre el uso de pruebas funcionales y morfológicas para evaluar estos órganos [6].

La gammagrafía o cintigrafía secuencial de la captación del pertecnetato-Tc99m. por las glándulas salivares mayores, es uno de los parámetros usados para el diagnóstico de xerostomía en el síndrome de Sjogren [4], [7].

En 1933 Henrik Sjogren describió el síndrome que lleva su nombre y estaba conformado por una tríada constituída por queratoconjuntivitis seca, xerostomía y artritis. Posteriormente se hizo evidente que muchas enfermedades reumáticas podían verse en combinación con queratoconjuntivitis seca y xerostomía. De acuerdo a ésto, el síndrome de Sjogren se define por la presencia de por lo menos dos de los siguientes tres cuadros:

1. Queratoconjuntivitis seca
2. Xerostomía
3. Otra enfermedad crónica bien definida del tejido conectivo

Este síndrome se clasifica como primario cuando se cumplen los dos primeros criterios y como secundario cuando el tercer criterio está presente [4]

Las últimas publicaciones sobre síndrome de Sjogren describen un tercer tipo de esta entidad caracterizado primariamente por un comportamiento linfocitario agresivo que puede presentarse como una infiltración linfocitaria que origina alteraciones funcionales de órganos vitales como pulmón o riñón [3]

Recientemente se ha demostrado que la forma primaria puede ser distinguida de la secundaria desde el punto de vista inmunogenético. La forma secundaria se asocia con la presencia de antígenos de histocompatibilidad de superficie compartidos con la artritis reumatoidea, mientras que la forma primaria parece estar más relacionada con el lupus eritematoso sistemático por presentar anticuerpos nucleares del mismo tipo.

Debido a que el síndrome de Sjogren parece ser el resultado de un ataque inmunológico sobre las glándulas exocrinas actualmente se le da la denominación de Exocrinopatía Autoinmune [3]

El presente trabajo consiste en la evaluación de los resultados de la gammagrafía salivar secuencial en pacientes con síndrome de Sjogren y de sus correlaciones con el cuadro clínico de esta entidad.

2. MATERIAL Y METODOS

En 10 pacientes con diagnóstico clínico de síndrome de Sjogren y evaluación clínica completa sobre esta entidad se realizó un estudio cintilográfico secuencial usando el pertecnetato – Tc^{99m}. Se usaron dosis de 10mCi. La gammagrafía se inició 30 segundos después de la inyección endovenosa del pertecnetato y se tomaron imágenes cada 2 minutos hasta los 18 minutos y vistas de 300 K cuentas a los 30, 40 y 50 minutos. Como control se hizo cintolografía a 2 pacientes sin historia de enfermedad glandular salivar.

Los síntomas oculares de los pacientes fueron reunidos en grupos [9].

Grupo A: Ardor
Sensación de cuerpo extraño
Enrojecimiento

Grupo B: Prurito
Dolor
Fotofobia

Y fueron clasificados en Leve, Moderado y Severo según lo siguiente:

Leve : Síntomas del grupo B
Moderado: Síntomas del grupo B + uno del grupo A
Severo : Síntomas del grupo B + dos del grupo A

El grado de compromiso ocular de estos pacientes fue clasificado en [9]:

Leve : Sólo signos conjuntivales
Moderado: Queratitis punteada
Severo : Queratitis filamentosa

El grado de hiposecreción lacrimal fue evaluado según test de Schirmer y clasificado en [9]:

Leve : 8 – 10 mm/5 min.
Moderado : 4 – 7 mm/5 min.
Severo : 0 – 3 mm/5 min.

Los parámetros usados para evaluar los resultados de las cintilografías se basaron en [2]:

a. Tiempo requerido para iniciar la fase de concentración.
b. Captación de las glándulas salivares. Captación absoluta y comparada con la de la glándula tiroides (función tiroidea normal).
c. Captación asimétrica de las parótidas o de las glándulas submaxilares o de ambas.
d. Irregularidades en la captación de las glándulas salivares mayores.
e. Tiempo requerido para el inicio de la fase excretora a la cavidad oral.

Se tomaron vistas sólo en posición póstero - anterior ya que estudios previos han demostrado que las vistas laterales son difíciles de interpretar y no dan mayor información [2].

La clasificación cintilográfica fue la siguiente:

Grado I : Resultados normales con captación rápida de pertecnetato dentro de los 10 minutos por parte de las glándulas salivares. Incremento progresivo de la concentración de la sustancia y pronta excreción de ésta a la cavidad oral a los 20 – 30 minutos de iniciado el proceso. La actividad oral tardía es mayor que la actividad glandular.

Grado II : Compromiso medio a moderado con una dinámica salivar relativamente normal pero con un nivel reducido de concentración absoluta, o con una captación normal pero con una demora en el tiempo de secuencia. La actividad oral es menor que lo normal y aproximadamente igual a la captación glandular en las secuencias finales.

Grado III : Compromiso severo con una demora marcada y una disminución en la

concentración y excreción del pertecnetato. La actividad oral puede estar ausente en las fases finales.

Grado IV : Compromiso muy severo con ausencia completa de una concentración activa de la sustancia. La actividad glandular no es mayor que el back ground e incluso puede aparecer como un defecto negativo.

3. RESULTADOS

De los 10 pacientes estudiados, en 9 de ellos el síndrome de Sjogren estuvo asociado a artritis reumatoidea y en uno de ellos a esclerodermia.

No hubo ningún paciente con síntomas oculares leves. Dos de las personas estudiadas presentaron síntomas oculares moderados y en 8 de ellas fueron severos.

El compromiso ocular fue leve en un paciente, moderado en 6 y severo en 3. Ningún paciente presentó grado leve de hiposecreción lacrimal, siendo éste moderado en 4 y severo en 6.

Nueve pacientes tuvieron evidencia de queratitis superficial estudiada con fluosresceína y rojo de bengala, en 7 de ellos fue de distribución superior e inferior mientras que en los 2 restantes fue sólo de distribución inferior.

En 6 pacientes el tiempo de desecación fue menor de 15 segundos mientras que en los 4 restantes fue mayor de 25 segundos.

La evaluación de los resultados cintigráficos mostró lo siguiente: Un paciente con compromiso grado I. dos con compromiso grado II, cinco con compromiso grado III y dos con compromiso grado IV.

La tabla 1 muestra la relación entre los síntomas oculares y los grados de compromiso parotídeo evaluado por cintigrafía. La tabla 2 muestra la relación entre los grados de compromiso ocular del segmento interior y los grados de evaluación cintigráfica. La tabla 3 muestra la relación entre los grados de hiposecreción lacrimal y los de la gammgrafía. Las figuras 1 y 2 presentan las gammagrafías salivares secuenciales de una persona normal y un paciente con síndrome de Sjogren en grado IV.

4. DISCUSION

La experiencia previa con cintigrafía salivar en pacientes con síndrome de Sjogren ha sio resumida por Schall y col.[5] en 1971, quienes recopilaron literatura sobre 18 pacientes estudiados de los cuales 11 (61 %) tenían una disminución de la función salivar; de estos últimos, 5 presentaron compromiso severo de dicha función. Estos mismos autores estudiaron una serie de 20 pacientes con síndrome de Sjogren a los que se le realizó el mismo tipo de estudio encontrando que 16 de ellos (80 %) tenían compromiso de la función salivar, siendo severo en 7 (35 %).

En nuestro medio y según la literatura que hemos revisado, es la primera vez que se realizan estudios de cintigrafía salivar secuencial en pacientes con síndrome de Sjogren.

De los resultados obtenidos en nuestro trabajo vemos que del grupo de 10 pacientes en 9 de ellos (90 %) hubo disminución de la función salivar, habiendo en 7 (70 % un compromiso severo de ésta, considerando como tal los grados III y IV de la clasificación cintigráfica. El grado II fue considerado como de compromiso leve - moderado de dicha función.

TABLA 1

Síntomas Oculares Vs Evaluación Cintigráfica Parotidea

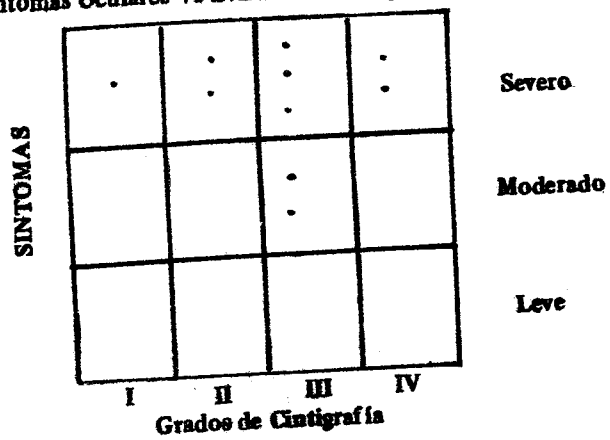

TABLA 2

Compromiso Ocular Vs Evaluación Cintigráfica Parotidea

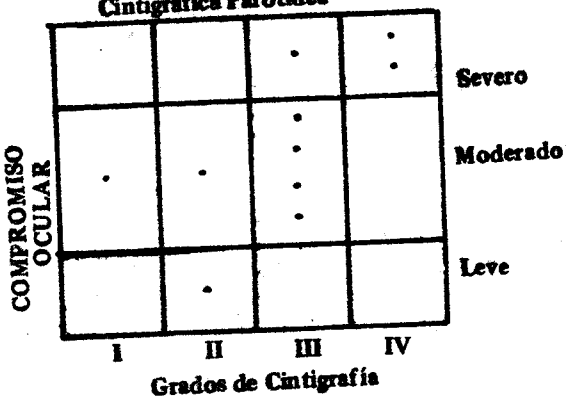

TABLA 3

Hiposecreción Lacriminal Vs Evaluación Cintigráfica Parotidea

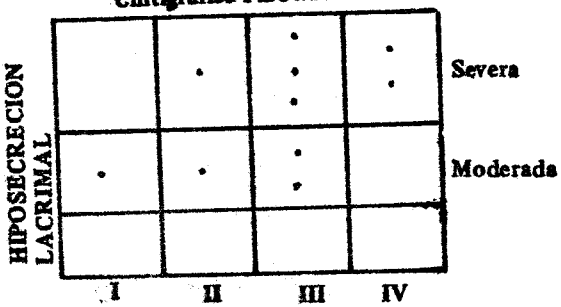

En las tablas 1, 2 y 3 podemos ver claramente una correlación positiva entre la severidad del cuadro clínico y el grado de compromiso funcional glandular salivar. Según ésto, a mayor severidad del cuadro clínico correspondió mayor compromiso glandular. Hubo un sólo paciente en el que esta aseveración no fue cierta ya que a pesar de tener un compromiso ocular y una hiposecreción lacrimal de grado moderados y síntomas severos, su estudio cintigráfico fue completamente normal.

En lo referente a síntomas oculares, el 70 % de los pacientes que mostraron compromiso salivar marcado presentaron síntomas de moderados a severos. Este mismo porcentaje se repitió en lo concerniente al compromiso ocular (conjuntivitis, queratitis) e hiposecreción lacrimal.

Estos resultados están de acuerdo con la literatura revisada. El mayor porcentaje de compromiso glandular funcional encontrado en este trabajo (90 % con algún tipo de compromiso y 70 % con compromiso severo) probablemente se debe a la mayor severidad de los cuadros de síndrome de Sjogren desarrollados por los pacientes estudiados.

El pertecnetato y los iones yoduro comparten un mecanismo común de transporte dentro de las glándulas salivares. Al parecer ambos aniones son concetrados activamente a nivel de los ductos intralobares de los cuales son excretados hacia la saliva. La concentración de estos elementos por la glándula salival depende de la integridad de los ductos intralobares. Una vez que la sustancia se ha acumulado es posible un estudio anatómico de todo el órgano, por lo tanto éste es un test morfológico y funcional que visualiza directamente el parénquima glandular secretor. Puede ser usado para evaluar el tamaño y configuración de las glándulas salivares incluyendo a aquellas poco accesibles [6].

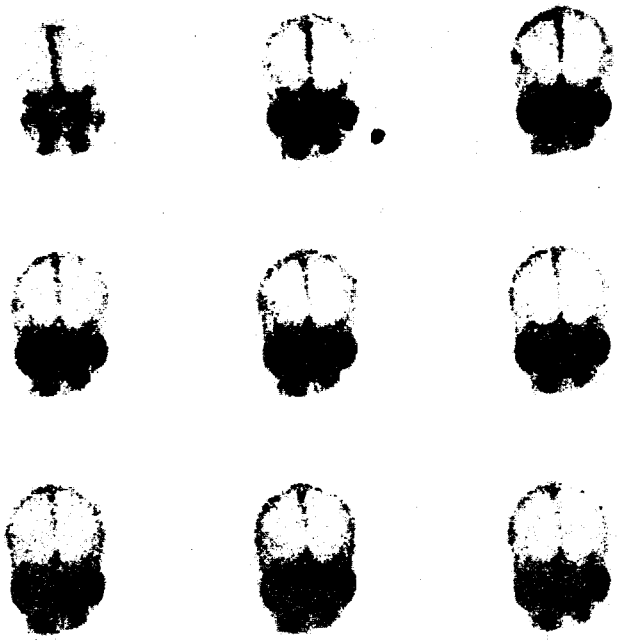

FIG. N° 1

Estudio Normal: Vistas secuenciales donde se observa la normal concentración por las glándulas salivares en forma bilateral.

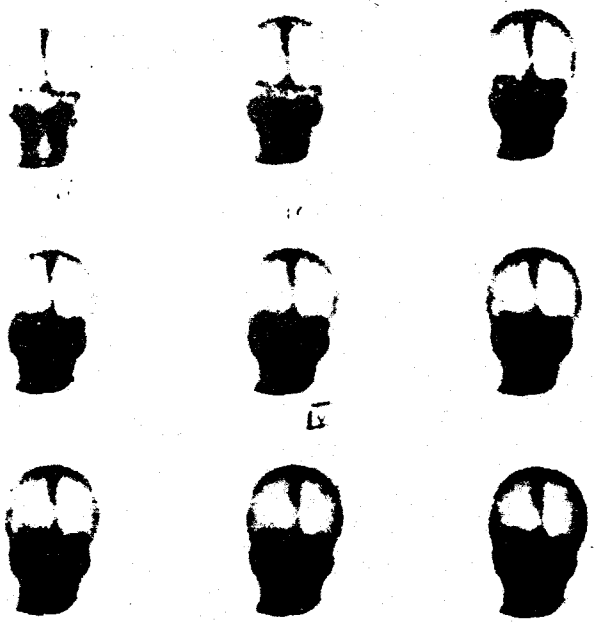

FIG. N°2

Estudio Anormal: Vistas secuenciales donde hay ausencia total de concentración en forma bilateral por las glándulas salivares.

En el estudio normal, el flush vascular ocurre inmediatamente después de la inyección de la sustancia radioactiva y permite una estimación grosera del tamaño y vascularización de la glándula. La fase de concentración comienza 10 minutos después de la inyección y puede oscurecer la fase vascular; este estadío representa la acumulación activa del pertecnetato en el epitelio ductal. La fase excretora comienza 10 — 40 minutos después de la inyección conforme el pertecnetato es transportado y excretado dentro de la cavidad oral [6].

El síndrome de Sjogren produce un tipo especial de sialadenitis crónica. En la mayoría de trabajos publicados sobre el tema la clasificación cintigráfica se ha relacionado bien con los síntomas de xerostomía, hallazgos de sialografía de contraste y flujo salivar, sin embargo no ha habido mayor relación con las biopsias de glándulas salivares [2, 6].

Una de las grandes utilidades de la gammagrafía ha sido su gran sensibilidad para definir pequeñas deficiencias asimétricas en la función glandular y en la evaluación de la respuesta a quimioterapia sistémica, por todo esto constituye uno de los pocos parámetros útiles para seguir los cambios glandulares que ocurren en el curso de la enfermedad [6].

Aparentemente estos estudios radionucleares son más sensibles que la sialografía para detectar cambios tempranos en las glándulas salivares en pacientes con enfermedades comúnmente asociadas con síndrome de Sjogren. Aunque en los pacientes con este síndrome hay compromiso del epitelio ductal, éste es primariamente hiperplásico, por lo tanto, es probable que la disminución de la captación radionuclear por parte de las glándulas salivares en pacientes con síndrome de Sjogren refleje una reducción del parénquima funcional,

mientras que una concentración normal o aumentada en la saliva puede reflejar una hiperplasia del epitelio ductal. Los cambios ductales encontrados en la sialografía de estos pacientes parecen secundarios al compromiso del acino. La dilatación del ducto ocurre como resultado del infiltrado inflamatorio y de la atrofia glandular, por lo tanto la cintigrafía puede salir positiva (patológica) con resultados sialográficos normales ya que la sialografía refleja estadíos tardíos de cambios estructurales mientras que el estudio gammagráficos refleja cambios funcionales y estructurales [2].

La mayor sensibilidad y facilidad de ejecución de los estudios radionucleares hacen que este tipo de prueba sea muy útil para la evaluación del síndrome de Sjogren, sin embargo, su interpretación y la comparación del estudio funcional con el estructural enfatizan la necesidad de ejecutar ambos procedimientos cuando se quiera evaluar la prevalencia e historia natural del compromiso glandular salivar en pacientes con síndrome de Sjogren o que sean portadores de enfermedades asociadas con éste [2].

BIBLIOGRAFIA

1. Abramson AL, Goodman M, Kolodny H. Sjogre's Syndrome. Additional Diagnostic Tools. Arch. Otolaryng. 88 (1968)
2. Alarcón - Segovia D, Ibáñez G, Hernández - Ortiz J, Gonzáles - Jiménez Y. Díaz - Jouanen E. Salivary Gland Involvement in Diseases Associated With Sjogre's Syndrome.

   1.- Radionuclide and Roentgenographic Studies. The Journal of Rheumatology 1 (1974) 159.
3. Bulletin on the Rheumatic Diseases. Advances in the Diagnosis and Concept of Sjogre's Syndrome (Autoinmune Exocrinopathy). Vol. 30, No. 9. 1979 - 1980 Series 30 (1979 - 1980.
4. Manthorpe R, Frost - Larsen K, Isager H, Prause J. Sjogren's Syndrome. A review With Emphasis on Inmunological Features. Allergy 139 - 53. 1981.
5. Schall G, Anderson L, Worf R, Herat R, Tarpley Th, Cummings N, Zeiger L, Talal N. Xerostomia in Sjogren's Syndrome. Evaluation by Sequential Salivary Scintigraphy. JAMA 216 (1971).
6. Schall G, Di Chiro G. Clinical Usefulnes of Salivary Gland Scanning. Seminars in Nuclear Medicine. 2 (1972).
7. Tabbara K, Ostler H, Daniels T, Sylvester R, Greenspan J, Talal N. Sjogren's Syndrome: A Correlation Between Ocular Findings and Labial Salivary Gland Histology. Tr. Am. Acad. Ophth. and Otol. 78 (1974) 476.
8. Whaley K, Williamson J, Chisholm D, Webb J, Mason D, Buchanan W. Sjogren's Syndrome. Quarterly Journal of Medicine New Series XLII, 166 (1973) 270.
9. Zegarra H. Sindrome de Sjogren. Estudio Clínico - Oftalmológico con énfasis en la Sensibilidad Corneal. Tesis Bach U.P.C.H. 1968. Lima, Perú.

Licencia de Creative Commons
Gammagrafía salivar en síndrome de Sjogren by Roque Cano is licensed under a Creative Commons Reconocimiento-NoComercial-SinObraDerivada 4.0 Internacional License.